Universitetet i Oslo

Odontologisk fakultet

2017

KLINISK ENDODONTI

Avdeling for endodonti
Institutt for klinisk odontologi
Det odontologiske fakultet
Universitetet i Oslo

2017.02.09

SYSTEMATISK ENDODONTIBEHANDLING

A. Oppdekning

B. Journalopptak: undersøkelse, diagnose og behandlingsplan

1. Opptak av anamnese, generell og spesiell
2. Undersøkelse, klinisk og røntgenologisk
3. Diagnose
4. Terapivalg, pasientinformasjon og pris

C. Klargjøring av tannen

6. Forberedende tiltak; oppbygging, anestesi, kavumpreparasjon, kofferdam

D. Aseptisk behandling

7. Start på den egentlige rotkanalen(e)
8. Bestemmelse av arbeidslengde med apekslokator
9. Parallelopptak av indikatorbilde
10. Røntgenbestemmelse av arbeidslengde
11. Valg av Reciproc-fil
12. Basisrutine for instrumentering
13. Alternativ kanalinstrumentering
14. Midlertidig innlegg
15. Masterpoint
16. Rotfylling

E. Avslutning

17. Koronal propp
18. Toppfylling
19. Prognose

F. Spesielle behandlingssituasjoner

20. Protokoll for krumme kanaler
21. Protokoll for revisjonsbehandling

Appendix I: Veiledning for utfylling av endodontidelen i Salud

Appendix II: Referansekunnskap fra preklinikken

Appendix III: Medikamentbruk:

Appendix IV: Lærebøker

A. Oppdekning og utstyr

Tannen og nabotenner er rene uten plaque og tannsten.

Stolen er spritet av og klargjort med alle instrumenter og hjelpemidler for behandlingen.

Aktuelle medikamenter og materialer:

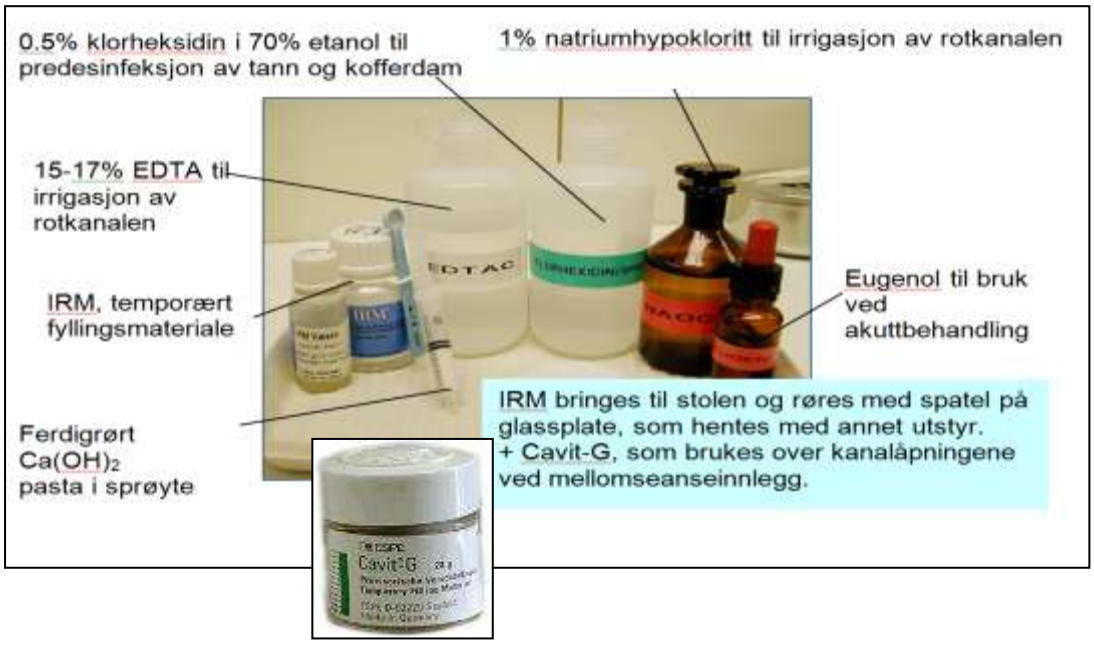

Utstyr som vanligvis hentes:

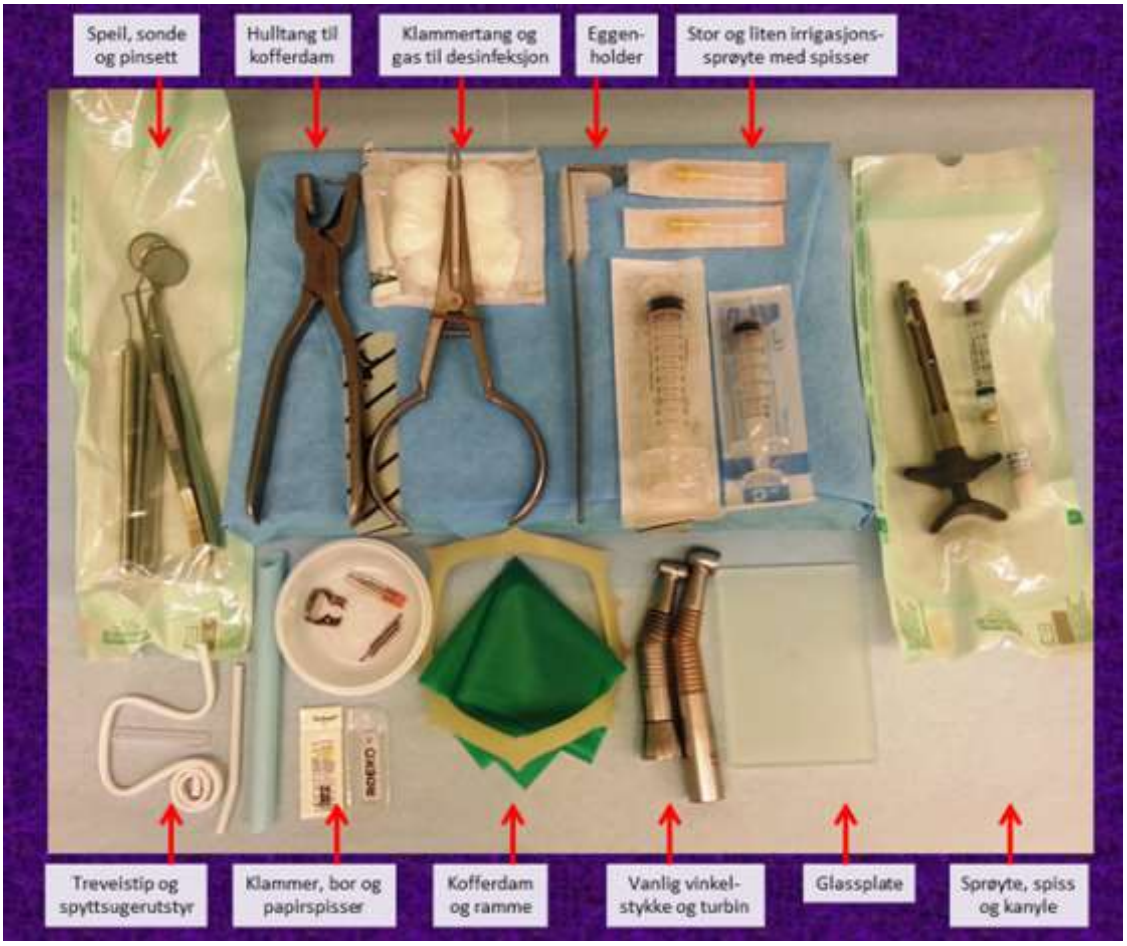

Innholdet i kassetten:

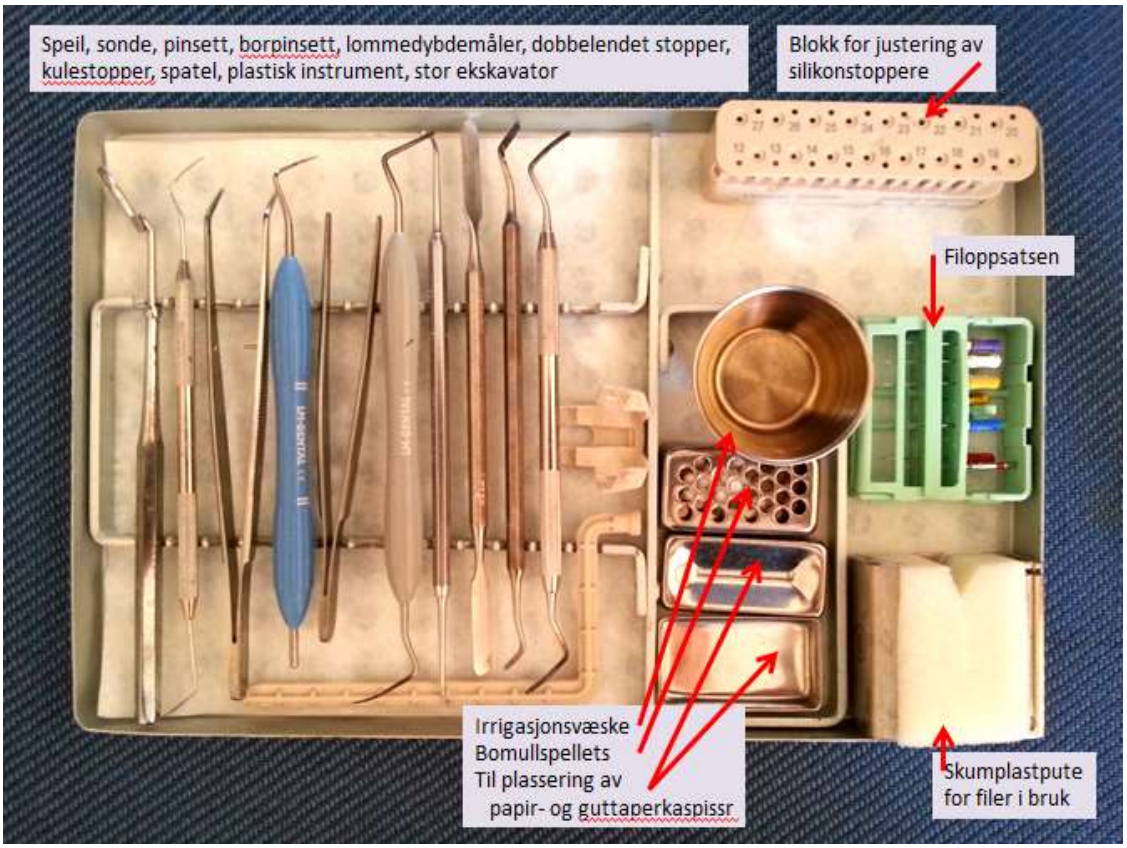

Filoppsatsen:



Reciproc-fil eller –filer hentes separat etter lengdemåling og bestemmelse av størrelse (se under).

B. Journalopptak: undersøkelse, diagnose og behandlingsplan

(B1) Opptak av generell og spesiell anamnese. Dette bør allerede være gjort.

(B2) Undersøkelse, klinisk og røntgenologisk.

Ekstraoralt inspiseres for hevelse (asymmetri); eventuelt palperes for ømme lymfeknuter. Standard intraoral undersøkelse inkluderer inspeksjon, palpasjon, perkusjon og sensibilitetstest. Husk at nabotenner testes som kontroll.

Elektrisk pulpatester: Tennene som skal testes, tørrlegges; litt tannpasta plasseres incisalt eller koronalt, og sonden settes på i god avstand fra metallfyllinger og gingiva. Strømmens styrke vises på displayet (Analytic: 0-80), og øker kontinuerlig. Stopp når pasienten reagerer, registrer verdien og hvilken skala som er brukt.

Istest er velegnet, særlig på tenner med kroner eller metallfyllinger. En bomullspellet sprayes med Endo-Ice og plasseres incisalt/koronalt på tørrlagt tann. Etter ett til få sekunder reagerer pasienten hvis tannen er sensibel.

Undersøkelsen stadfester hvilken tann som skal behandles, og det er klart for **preoperativbildet (startbildet), med parallelholder.** Dersom det er en fistel, tas det også et bilde med en guttaperkapoint i fistelen, et fistulogram.

Parallellopptak for startbilde:

Eggen-holder brukes for å sikre parallelitet film/tannretning.

Anamnestiske, kliniske og røntgenologiske funn er grunnlaget for en

(B3) Diagnose.

Vi setter en pulpadiagnose og en periapikaldiagnose. Dersom begge er normale, gis en begrunnelse for endodonti, som for eksempel ”protetica causa”. Se bak i heftet.

(B4) Behandlingsforslag

På bakgrunn av diagnosen velges ***behandlingforslag***.

(B5) Pasienten gis informasjon om **pris og prognose**.

C. Klargjøring av tannen

(C6) Klargjøring før aseptiske rutiner

Disse prosedyrene følges ved alle behandlingsseanser. Eventuelt settes anestesi. Deretter foretas trepanering og kavum-preparasjon med egnede bor for turbin og vinkelstykke.

Mål avstand på røntgenbildet fra kronen koronalt til bunnen av pulpakavum for å ***unngå perforasjon***. Les mer om anatomien i læremidlene.

Kontroller at alt kariøst vev er fjernet. I noen tilfeller må tannen også bygges opp for å hindre saliva i å kontaminere kavum. Kofferdam monteres med klammer og skal slutte tett om tannen slik at ingen lekkasje av blod eller saliva finner sted. *Ved besøk nummer to og senere settes kofferdam på før den midlertidige fyllingen fjernes og kavum med kanaåpningene reetableres.* Dersom tiden ikke tillater videre arbeid, kan økten avsluttes etter kavumpreparasjonen. Kaviteten desinfiseres da under kofferdam; det legges en eugenol-pellet under IRM toppfylling; og pasienten innkalles for videre behandling så snart som mulig (> 2 uker).

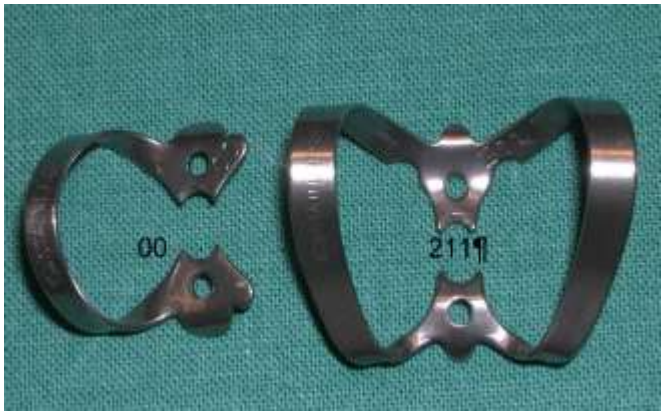

D. Aseptisk behandling

Alt kontaminert utstyr fra undersøkelsen og til påsetning av kofferdam fjernes.

(D7) Oppstart på den egentlige rotbehandlingen.

Pasientens klær dekkes med plast for å hindre sprut av irrigasjonsvæsken. Sikre pasientens ansikt og øyne mot sprut fra skyllevæsker og kjemikalier. Øynene kan dekkes med briller eller tøy. **Bruk selv beskyttelsesbriller**. Arbeidsfeltet desinfiseres (tannen og kofferdammen rundt) med klorheksidinsprit (0,5%/70%) på tupfer i minst 2 minutter. Det sterile papiret rundt endodontikassetten fjernes. Det innerste papiret brettes ut over svingbordet, men skal ikke dekke holderen for avfallskoppene. Kassetten åpnes, medikamentskålen, speil, sonde, pinsett og skumgummiblokk løftes over i lokket med borpinsetten. Medikamentskålen fylles med irrigasjonsvæske. En 10 ml engangssprøyte fylles med Dakins væske (bufret natrium-hypokloritt) fra medikamentskålen, kanylen kan bøyes litt mot det sterile papiret i lokket, og litt væske appliseres i pulpacavum.



Endodontikassett: Speil, sonde og pinsett ligger over kanten, ikke nede i lokket.

NB! Sterile og kontaminerte instrumenter skal ikke blandes! NB!

(D8) Bestemmelse av arbeidslengde med apekslokator:

Tannens lengde fra rotspiss til koronalt referansepunkt måles på startbildet og noteres.

Følg instruksjonene for apekslokatoren og registrer tentativ arbeidslengde til overgangen grønt/gult.



Blått:	Grønt:	Gult:	Rødt:
I kanalen	Mot minste konstriksjon	Mot foramen	Forbi foramen

(D9) Parallellopptak for indikatorbilde:

Når tentativ arbeidslengde er målt med apekslokator, tas et **indikatorbilde** med en fil (minst #15) ført til denne lengden.

Prosedyren for å ta indikatorbildet er lik som for startbildet, men med Endo-Ray filmholder som gir parallellopptak med klammer på plass. NB! Endo-Ray blir kontaminert og skal **ikke** ligge i endolokket etterpå.

Dersom arbeidslengden målt med apekslokator er **større** enn tannens lengde målt på startbildet, gjøres indikatorbildet med en fil #15 som føres inn til lengden på startbildet. Informasjonen i indikatorbildet og fra målingen med apekslokator sammenholdes og brukes til endelig bestemmelse av **arbeidslengden.**

(D10) Røntgen som eneste metode for bestemmelse av arbeidslengden.

Dersom elektronisk lengdemåling er vanskelig eller gir usikkert resultat, kan røntgen benyttes som eneste metode. Fra tannens lengde (målt på startbildet) trekker vi først fra 10%, og så 1mm. *Dette gjøres for å kompensere for eventuelle feilkilder, og for å hindre at vi instrumenterer forbi apeks.*

Et eksempel: På startbildet ditt har du har målt avstanden til å være 20mm. Lengden på filen du skal ta med indikatorbildet blir da: (20mm – 10%) – 1mm = 17mm.
Lengden du nå har kommet frem til, markeres på det første rotfyllings-instrumentet med gummistopper. Instrumentet føres inn i kanalen, med høyeste punkt på kronen som referansepunkt. En K-fil som så vidt binder apikalt er egnet. Nr 015 er minste størrelse som kan følges til spissen på røntgen.

Eventuelle justeringer på renselengden gjøres nå. Avstanden fra filspissen til apeks måles, og det legges til (evt trekkes fra) for at arbeidslengden skal komme 1-1,5 mm fra apeks. Dersom avstanden fra filspissen til apeks blir for lang (>5mm), kan det være aktuelt å justere fillengden, og ta et nytt bilde.

(D11) Valg av Reciproc-fil:

Det skal velges én Reciproc-filstørrelse for hver rotkanal. Hvis to eller flere kanaler i samme tann skal ha samme dimensjon, kan samme fil brukes til begge/alle. Prosedyren for å velge fil er som følger:

1. Før inn fil #30 mot apeks: hvis den går til arbeidslengden, brukes R50.
2. Hvis ikke, før inn fil #20: hvis den går til arbeidslengden, brukes R40.
3. Hvis fil #20 ikke går til arbeidslengden, brukes R25

(D12) Klinikkens basisrutine for instrumentering:

Nå kan kanalen prepareres opp til ønsket størrelse.

Pulpektomi: *Ved pulpektomi ønsker vi at arbeidslengden skal ligge 1-2 mm fra røntgenologisk apeks.*

Nekrosebehandling: *For at vi skal ha maksimal effekt av instrumenter og medikamenter, er det svært viktig at vi når lengdemålet (helst 1 mm fra apeks). Dog skal overinstrumentering unngås!!*

Kanalen **instrumenteres** så etter gjeldende prinsipper under irrigasjon med 1% NaOCl:

1. Manuell instrumentering med K-fil inntil # **20** går løst i kanalen helt til arbeidslengden.
2. Valgt Reciproc-fil benyttes med hakkende bevegelser innover i kanalen.
3. Etter maksimum 3 mm fremdrift i kanalen, tas filen ut, den tørkes av og det irrigeres grundig i kanalen. K-fil #20 eller #30 brukes manuelt for å opprettholde arbeidslengden.
4. Dette gjentas inntil arbeidslengden er nådd.
5. Ytterligere maskinell preparering av koronale deler av kanalen ved behov. Særlig ved ovale eller båndformede kanaler (14, 24, 36M og 46M) og ved C-formede kanaler er dette viktig.
6. Unngå over- og underinstrumentering.

NB! Ved krumme kanaler *blir arbeidslengden forkortet under instrumentering på grunn av at kanalene rettes ut ved avvirkningen. Da må arbeidslengden kontrolleres elektronisk eller med røntgen underveis i instrumenteringen.*

Etter avsluttet preparering, irrigeres grundig med EDTA 15% og kanalen tørkes med papirpoints.

(D13) Alternativ kanalpreparering:

I noen tilfelle kan Reciproc-filene være uegnet som siste instrument før fylling. Dette gjelder ikke minst kanaler med store pulpae og forventet høy dimensjon ved apeks, og det kan være ved revisjon av gamle rotfyllinger. Her kan Reciproc fortsatt brukes til opparbeidelse av kanalen, men avslutningen gjøres manuell med K-filer til ønsket dimensjon apikalt. Rotfylling vil da skje med konvensjonell guttaperka (02- eller 04-taper) og lateralkondensering.

(D14) Midlertidig innlegg

Hvis tannen ikke skal fylles i første seanse, appliseres kalsiumhydroksid som et midlertidig, antibakterielt medikament. Den appliseres med lentulonål og pakkes med papirspisser, gjerne den butte enden. Kalsiumhydroksiden skal ligge minimum 1 uke, maksimum 3 måneder.

Behandling av infisert pulpa: *Det skal alltid være et innlegg av kalsiumhydroksid eller Ca(OH)2 med klorheksidin ved nekrosebehandling og ved apikal periodontitt. Hvor forholdene tillater det, kan vitale tenner rotfylles i en seanse.*

Hvis det er plass til det, appliseres Cavit-G (grå) over kanalinngangene, tykkelse ca. 2 mm. Over denne igjen legges en IRM fylling. Den må ikke være for høy.
Når pasienten kommer tilbake, kontrolleres subjektive og objektive symptomer; dernest klargjøres tannen for aseptisk arbeidsgang på ny. Dersom tannen er ferdig instrumentert, vurderes det om behandling kan skje uten bedøvelse. **NB! Kofferdam monteres først,** og arbeidsfeltet desinfiseres før den provisoriske fyllingen fjernes. Ny desinfeksjon etter at det er åpnet til pulpakavum. Kalsiumhydroksiden fjernes med rikelig irrigasjon med NaOCl. Til slutt irrigeres grundig med EDTA 15%, før kanalene tørkes med papirpoints. Ved behov instrumenteres også med det Reciproc-instrumentet av samme størrelse som i første sense.

(D15) Masterpoint

Tannen skal være uten symptomer og ikke perkusjons- eller palpasjonsøm. Dette testes **før** eventuell anestesi. Kanalene tørrlegges med papirpoints. En guttaperka **masterpoint** av samme størrelse som Reciproc-filen benyttes. Man kan klemme et merke med pinsett på pointen som en ekstra kontroll på lengden og føre pointen inn i kanalen.
Det tas så et røntgenbilde (***masterpointbilde***) med EndoRay og parallelteknikk for å kontrollere at guttaperkapointen er plassert riktig. Hvis pointen når den instrumenterte lengde, kan tannen fylles.



(D16) Rotfylling

Pulpektomi: *Dersom tannen er komplett instrumentert i 1. seanse og var symptomfri før behandlingen begynte,* **kan** *du rotfylle i 1. seanse.*

Behandling av infisert pulpa: *Rotfylling skjer i seanse nr 2 eller senere. Du må sjekke om tannen fremdeles er perkusjons- og/eller palpasjonsøm: Det er en forutsetning for å rotfylle tannen at den er symptomfri. Det er ditt ansvar å kontrollere dette. En ytterligere forutsetning for å rotfylle er at kanalene er tørre, dvs, fravær av eksudasjon, et tegn på at den periapikale inflammasjonen er borte.*

Guttaperka og sealer (AH+) er standard. Masterpointen dekkes med sealer og føres på plass i kanalen. Fingerspreder B brukes til å gjøre plass til tilleggspoints (størrelse B, samme som sprederen) som også dekkes med sealer før innførsel i kanalen. Er det tvil om plasseringen av sealer og guttaperka, kan det tas et nytt røntgenbilde med Endo-Ray til kontroll.
Etter at kanalen er fylt, svis overskuddet av, og guttaperka fjernes 1-2 mm ned i kanalåpningene.

E. Avslutning

(E17) Koronal propp.

Etter rotfylling fjernes guttaperka og sealer til rett under kanalinngangen(e). Sealer i kavum fjernes med bomullspellet fuktet i klorhexidinsprit. Provisorisk fylling (IRM) legges i kontakt med rotfyllingen ca. 2 mm ned i kanalåpningene.

(E18) Toppfylling.

Eventuelt legges permanent fylling med adhesiv teknikk. Da skal det sikres at dentinveggene i kavum er fri for IRM. Deretter tas kofferdammen av, og det tas et postoperativbilde (**sluttbilde**) med Eggenholder.
De fire bildene: Startbildet, indikatorbildet, masterpointbildet og sluttbildet, er nødvendig dokumentasjon av kasus.

(E19) Prognose

Prognosen bedømmes og pasienten informeres. Først ved kontroll om 1 år er det mulig sikkert å bedømme det endelige resultatet. Det er nyttig å skille mellom en endodontisk diagnose (sjansen for utvikling/persistens av apikal periodontitt) og en prognose for restaurering og andre faktorer som kan påvirke tannens funksjonstid.

F. Spesielle behandlingssituasjoner

(F20) Protokoll for krumme kanaler

Indikasjon: For krumme og for trange kanaler der det er vanskelig å nå arbeidslengden med en K-fil 15/.02. Snakk med instruktør før du benytter denne prosedyren.

Prosedyre:

1. Etablering av kanalen: K-filer 06/.02, 08/.02 til 10/.02.
2. Arbeidslengden måles med apekslokator.
3. Adkomst til arbeidslengde med Proglider:
   300 rpm roterende, 2-5,2 Ncm. Arbeides forsiktig til arbeidslengden i en eller flere kjøringer. Irriger så godt som mulig og tørk av dentinspon fra filen mellom kjøringene.
4. Arbeidslengden kontrolleres med røntgenbilde.
5. Kanalen opparbeides med Wave One Gold small 020/.07.
6. Hvis det er mulig, kan kanalen instrumenteres videre med Wave One Gold primary 25/.07 eller Reciproc Blue 25/.08.

(F21) Protokoll for revisjonsbehandling

Prinsipp: etablere koronalinngang til et resiprokerende instrument som skal fjerne hovedmengden av den gamle rotfyllingen. De apikale 1-3 mm fjernes med håndinstrumenter. Kloroform, applisert som en liten dråpe i kanalinngangen, brukes bare hvis mekanisk utrensing ikke blir komplett.

Prosedyre:

1. En tentativ arbeidslengde måles på røntgenbildet. Den gamle fyllingens bredde vurderes før valg av Reciproc.
2. Etablering av kanalåpningen: Gates-Glidden til 2-4 mm inn i kanalen.
3. Reciproc Blue (R25 for smal rotfylling; R40 for bredere) arbeider seg ned i kanalen, som ved vanlig instrumentering, inntil ca 2 mm fra antatt arbeidslengde.
4. Arbeidslengden fastsettes med røntgenbilde.
5. De apikale delene av gammel rotfylling fjernes med H-fil 020 og NiTi K-filer i økende størrelse inntil filen biter i dentin apikalt.
6. Kanalen instrumenteres ferdig med Reciproc Blue-filen. En større Reciproc-fil kan brukes hvis valgt fil ikke gir ren kanal og rotens dimensjoner tillater det.
7. Dersom instrumentering apikalt går til større dimensjon enn Reciproc-filen, kan apikal del håndinstrumenteres til ønsket dimensjon og roten fylles med vanlig lateralkondensering av standardisert guttaperka.

Appendix I: Veiledning for utfylling av endodontidelen i Salud

To skjermer i Salud gir deg inngang til anamnese, undersøkelse, diagnose og terapivalg (NB! Disse kan forandres fortløpende ved oppgradering av Salud NB!):

Generell anamnese – sykdommer Dette skjemaet er gjerne fylt ut før.

I Journal/EDR Summary brukes Endodontic ved journalopptaket

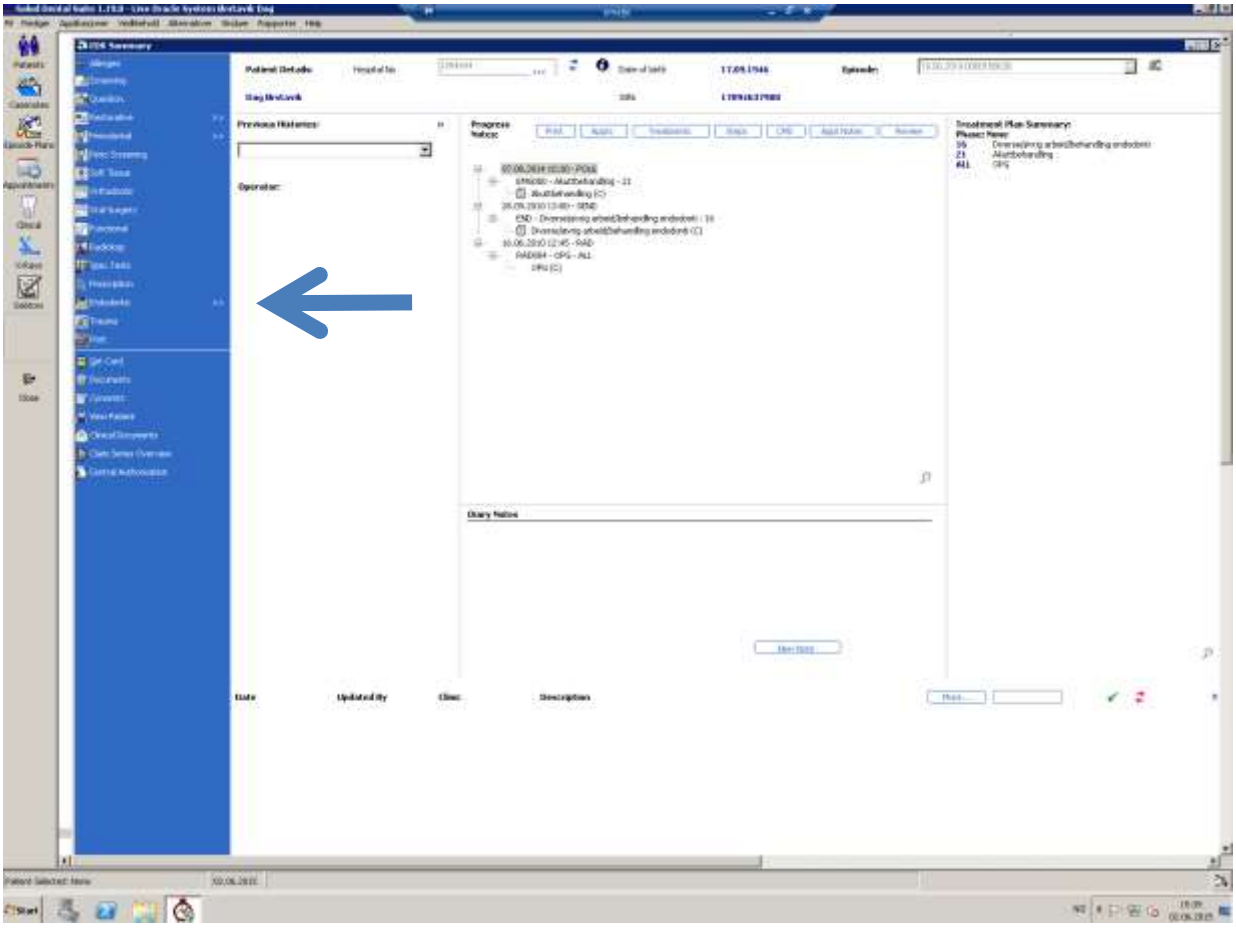

Endodontifanen åpnes ved journalopptaket, og brukes bare da. Ellers er det Restorative og progress notes.

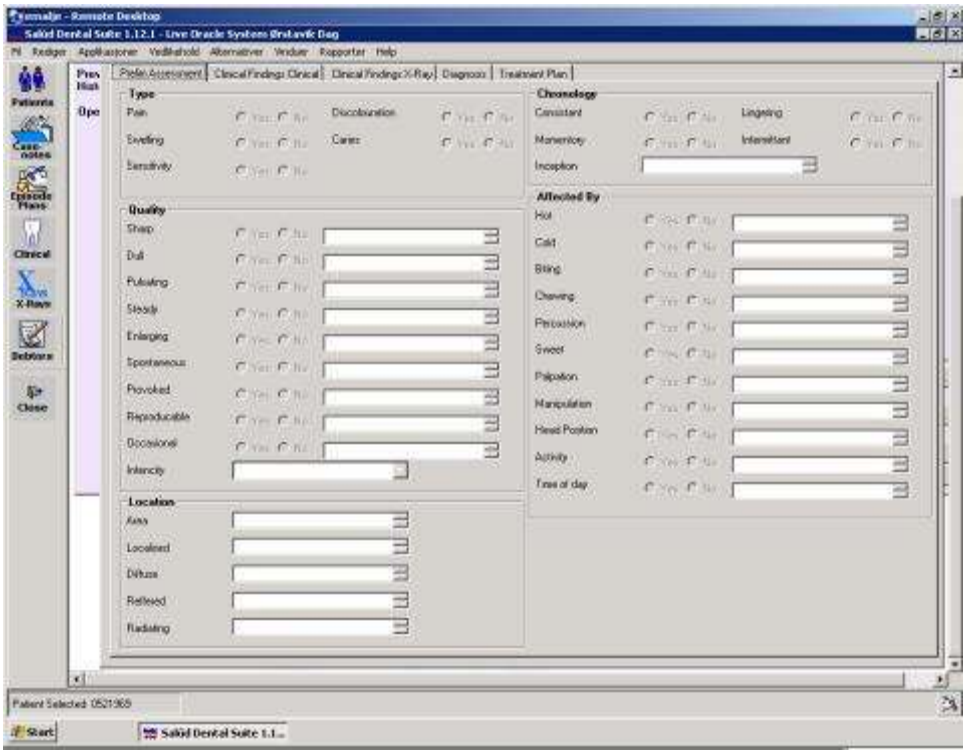

Prelim Assessment er å forstå som en spesiell anamnese.

Type

Pain: Enhver smerte som har affisert pasient. Ikke sjeldent ubehag, men noe som har plaget ham/henne.

Swelling: Hevelse nå eller før.

Sensitivity: Plagsom, subjektiv følsomhet for varme eller kulde.

Discoloration: Misfarging av den aktuelle tann (eks blå, brun etter traume)

Chronology

Consistant: Smerte/ubehag hele tiden versus av og til

Momentory: Tydelig smerte ved stimulus, men forsvinner fort

Inception: Når startet smerten? (Dager, måneder, år før nå.) Hva starter smerten? (Varm mat, iskrem, tygging?)

Lingering: Smerten ”henger igjen” etter at stimulus er borte.

Intermittant: Smerten kommer og går med eller uten stimulus

Quality:

Enlarging: Smerte som øker i intensitet under ”anfallet”

Intensity: Bruk pasientens egne ord; prøv også å bruke en VAS-skala: 0 er ingen smerte, 10 er den verst tenkelige.

Affected By

Her burde det ikke være rom for tvil om spørsmålene.

Location

Area: Skriv tannnummer; evt to-tre tenner, evt kjevehalvdel; evt side.

Referred: Smertens utspring er et annet sted enn der den oppleves. Angi i så fall hvorfra du tror den kan komme.

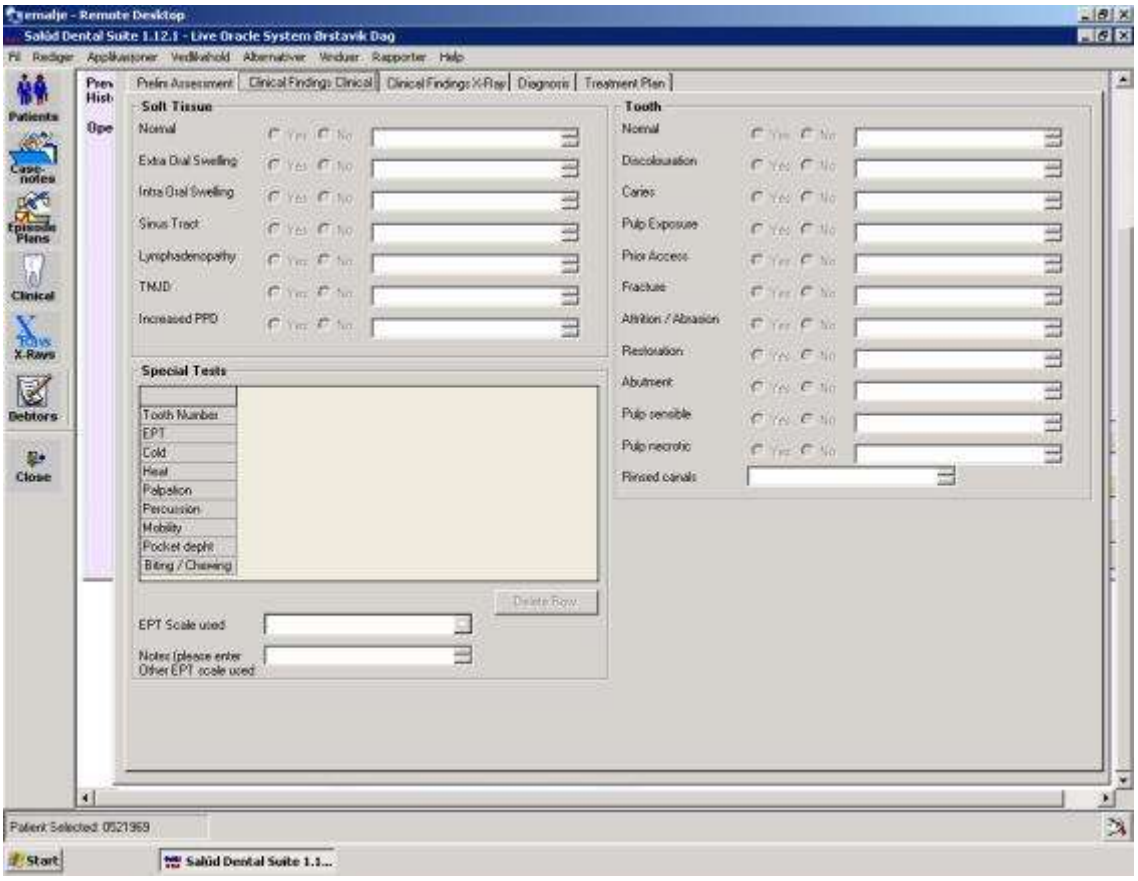

Clinical Findings Clinical er å betrakte som den kliniske undersøkelsen

Soft Tissue

Normal: Slimhinnens farge er som mucosa for øvrig i munnen

Sinus tract: Fistel.

Lymphadenopathy: Hovne eller ømme lymfeknuter

TMJD: Temporomandibular joint dysfunction: I en endodiagnostikk som her brukt som samlebegrep for kjeveleddsvondt eller –ømt.

Increased PPD: Periodontal probing depth: Lomme dypere enn 3 mm registreres. Ett mål (det dypeste) for den aktuelle tannen. Smal lomme kan tyde på vertikal rotfraktur.

Tooth:

Prior access: Noen har åpnet til kronepulpa evt gjort noe instrumentering før.

Abutment: Tannen er pilartann i bro eller partiell plate

Rinsed canals: Beskriv kort om noen kanal (i så fall hvilken) som kan være ferdig renset.

Special Tests

Test den aktuelle tannen og minst en kontrolltann, fortrinnsvis nabotennene

EPT: Elektrisk pulpatester

Heat bruker vi ikke

Biting/chewing: Ta en bomullsrull, plasser over tannen som testes, be pasienten bite, og spør om det er ømt.

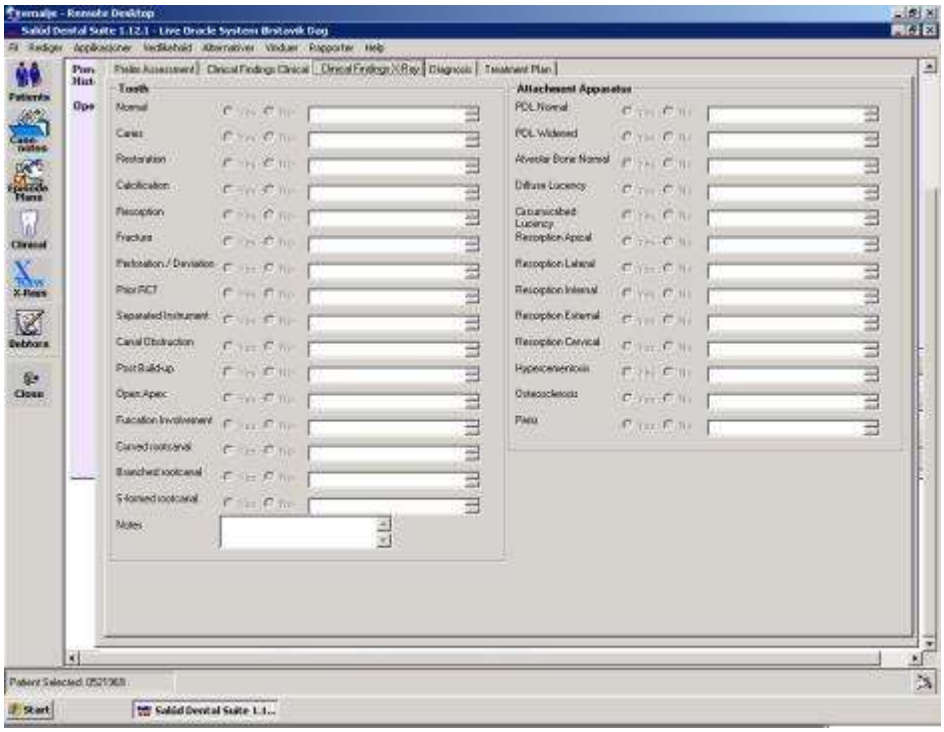

Clinical Findings X-Ray. Du skal ha minst ett periapikalbilde med røttene av den aktuelle tannen friprojisert.

Tooth:

Normal: Stort sett ja, men kan være for eksempel ”fused tooth”, hypoplastisk emalje, abrasjon/attrisjon og kronefrakturer som gir grunn til ”No”. Rotfylte tenner er å anse som ”normale”.

Calcification: Unormal forkalkning i pulpa/obliterasjon

Resorption: Ved mistanke om intern resorpsjon tas to bilder med ulik sidevinkel.

Fracture: Røntgentegn på rotfraktur, vertikal eller horisontal.

Perforation/Deviation: Spor etter bor eller instrumentering som har gitt eller truer med perforasjon til rothinnen

Prior RCT: Rotfyllingsmateriale i kanalen€.

Separated Instrument: Filfragment i en rotkanal.

Canal Obstruction: Vil være ja ved Calcification eller Separated instrument.

Open Apex: Tann med ikke ferdigdannet rot; eventuelt spor etter tidligere overinstrumentering.

Furcation Involvement: Tap av benmasse i furkasjonsområdet: Grad I sonderbar; grad II tydelig sondering, ikke gjennomgående; grad III gjennomgående (sjekk med kliniske funn).

Curved Root Canal: Uvanlig krapp kurvatur. Mer enn ca 30 grader

Branched Root Canal: Røntgen antyder 2->1 kanal ell 1->2 kanaler

Attachment Apparatus:

PDL: Periodontal ligament: Normal: ”No” hvis det er lesjon eller hvis lamina dura er diffus.

PDL Widened: Hvis PDL er mer enn dobbelt så tykk der pulpa kommer ut sammenlignet med tilstøtende PDL.

Alveolar Bone Normal: Stort sett ja, hvis det ikke er aypiske lommer eller uvanlig mineralinnhold.

Hypercementosis: Roten får klubbeform av cementpåleiring.

Osteosclerosis: Det er økt mineralkonsentrasjon i et område rundt/ved en rot.

Perio: Røntgenologisk bedømmelse av periodontalstatus i området, spesielt angjeldende tann: Ved tvil: Mer enn 2/3 av roten har benfeste gir ”No” på skjemaet.

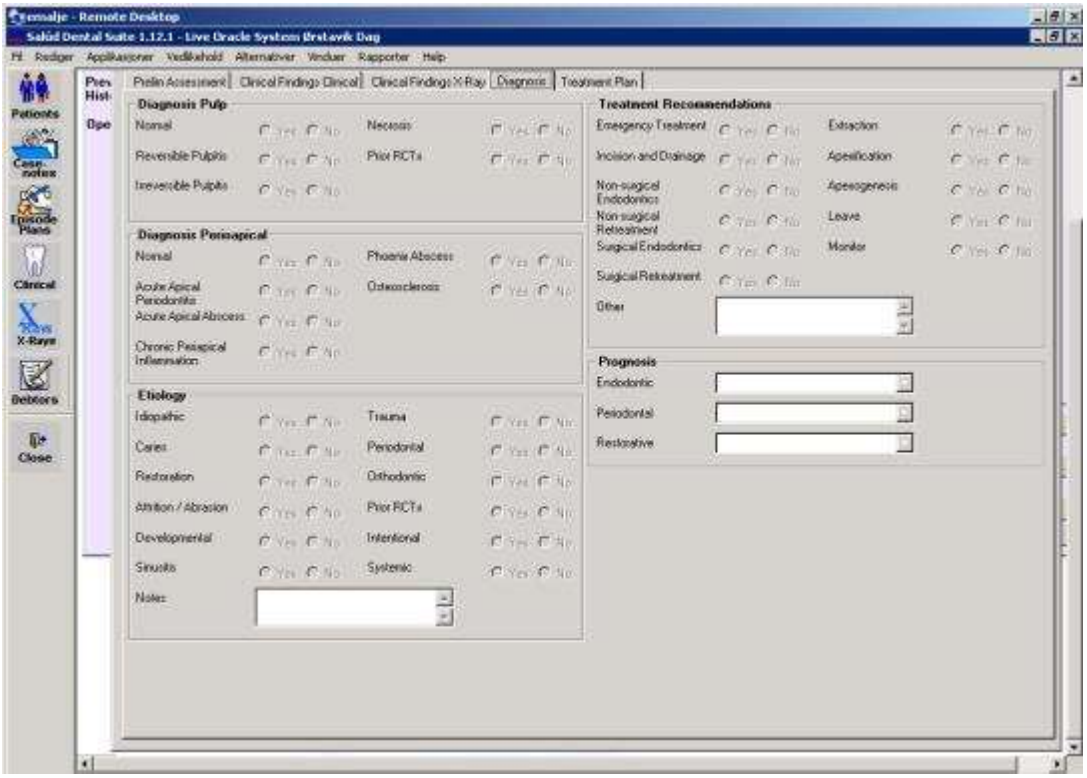

Diagnosis: Skal fylles ut, bør suppleres i Restorative.

Diagnosis Pulp

Selvforklarende

Diagnosis Periapical

Acute Apical Periodontitis: Kliniske symptomer på akutt betennelse i periodontiet ved apex,; ingen røntgentegn

Acute Apical Abscess: Hevelse og/eller tydelig rubor i slimhinnen/huden over aktuell tann

Chronic periapical inflammation: Røntgentegn på apikal lesjon og negativ sens-test av pulpa.

Phoenix Abscess: Akutte kliniske symptomer + røntgentegn på apikal lesjon.

Osteosclerosis: Kondenserende apikal periodontitt: Negativ sens-test eller gammel teksjon/amputasjon av pulpa sammen med benfortetneng ved apex.

Etiology:

Idiopathic: = ukjent

Periodontal: Vi tror at en periodontitt har gitt infeksjon av pulparommet.

Prior RCTx: Tidligere rotbehandling: Ja hvis dårlig rotfyllingen er åpenbart for kort/lang/utett.

Intentional: Ja hvis vi skal rotfylle på protetisk grunnlag.

Systemic: Ja hvis det er ledd i en sanering foran et kardiovaskulært kirurgisk inngrep.

Treatment Recommendations: Hopp over denne.

Prognosis: VIKTIG

Endodontic: Din tro på om apical periodontitt kan forbygges eller kureres i dette tilfellet.

Periodontal: Ved benfeste mindre enn 1/3 av rotlengden anses denne tvilsom

Restorative: Ved sterkt nedbrudt kronedel eller tannen er/skal bli del av større protetisk restaurering må dette vurderes.

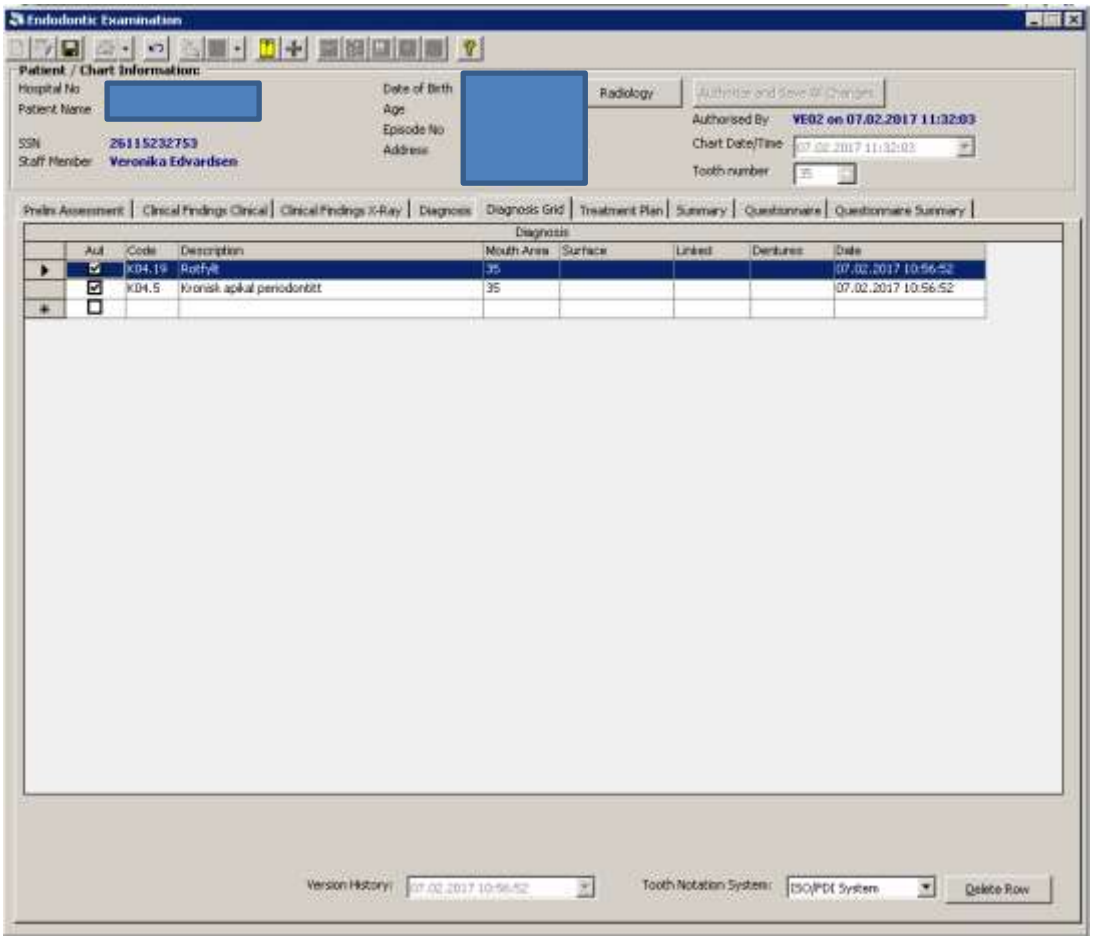

Diagnosis grid: Her føres foreslåtte koder for endodontiske diagnoser ut fra liste. Innførte diagnoser blir automatisk overført til Restorative

ENDODONTI DIAGNOSEKODER:

K04 Sykdommer i tannpulpa og periapikale vev

K04.a Frisk pulpa

K04.b Friskt apikalt periodontium

K04.0 Pulpitt

K04.00 Reversibel pulpitt

K04.01 Akutt irreversibel pulpitt

K04.03 Kronisk irreversibel pulpitt

K04.05 Kronisk, hyperplastisk (pulpapolypp)

K04.1 Pulpanekrose

K04.10 Steril nekrose

K04.11 Pulpagangren = lukt, evt puss

K04.19 Rotfylt

K04.3 Abnorm hårdvevsdannelse i pulpa

K04.30 Tertiær- eller reaksjonsdentin

K04.4 Akutt apikal periodontitt

K04.41 Akutt apikal periodontitt, direkte

K04.42 Akutt apikal periodontitt, Phoenix

K04.5 Kronisk apikal periodontitt

K04.50 Kronisk apikal periodontitt

K04.51 Kronisk lateral/interradikulær periodontitt.

K04.59 Kondenserende apikal periodontitt

K04.6 Apikal periodontitt med fistel

K04.60 Fistel til sinus max.

K04.61 Fistel til nesehulen

K04.62 Fistel til munnhulen

K04.63 Fistel til huden

K04.69 Fistel, uspesifisert

K04.7 Periapikal abscess

K04.8 Radikulærcyste (rotcyste)

K04.80 Apikal- og lateral-cyste

K04.81 Residualcyste

K04.82 Inflammatorisk periodontal cyste (lateral):

K04.89 Radikulærcyste, uspesifisert

K03 Andre sykdommer I hårde tannvev

K03.3 Patologisk resorpsjon

K03.30 Ekstern inflammatorisk resorpsjon

K03.31 Intern resorpsjon

K03.38 Cervikal resorpsjon

K03.39 Patologisk resorpsjon, uspesifisert

K03.4 Cementpåleiring, hypercementose

K03.5 Ankylose

S02 Brudd på hjerneskalle og ansiktsknokler

S02.5 Tannfraktur

S02.50 Emaljefraktur

S02.50A Emaljeinfraksjon

S02.50B Emaljefraktur

S02.51 Emalje-dentinfraktur

S02.52 Komplisert kronefraktur

S02.53 Rotfraktur

S02.54 Krone-rotfraktur

S02.57 Multiple tannfrakturer

S02.59 Tannfraktur, uspesifisert

S03 Dislokasjoner i hoderegionen

S03.2 Tannluksasjon

S03.20 Lateralluksasjon

S03.21A Ekstrusjon

S03.21B Intrusjon

S03.22 Eksartikulasjon

S03.28 Subluksasjon

S03.28A Konkusjon

S03.28B Subluksasjon, horisontal mobilitet

S03.28C Subluksasjon, vertikal mobilitet

S03.29 Tannluksasjon, uspesifisert.

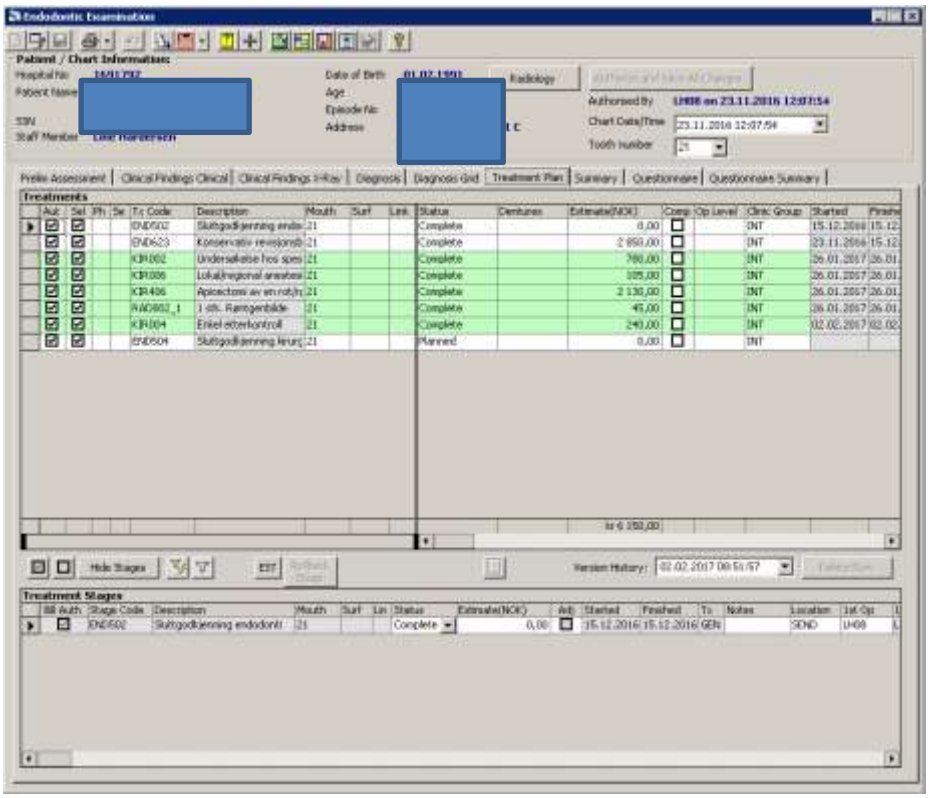

Treatment Plan: Her føres foreslåtte koder for endodontisk behandling ut fra liste. Innførte behandlinger blir automatisk overført til Restorative:

END500 GENERELLE BEHANDLINGER
END501 Konsultasjon endodonti (ikke hvis behandling følger)
END502 Sluttgodkjenning endodonti
END503 Etterkontroll endodonti
END504 Sluttgodkjenning kirurgisk endodonti
END505 Endodonti-konsultasjon fortidligere arbeid på IKO
END506 Ekstraksjon på endodontisk diagnose
END507 Annet endodontisk arbeid uten honorar, inkl kontroller
END511 Annet endodontisk arbeid per time, inkl smerteutredning og avbrutt behandling

END550 DENTINBEHANDLING
END551 Underforing, dentinbehandling inkl midl. toppfylling
END552 Indirekte pulpaoverkapning, inkl midl. toppfylling

END600 KONSERVATIV ENDODONTISK BEHANDLING
END601 Direkte pulpaoverkapping (teksjon)
END602 Pulpotomi, partiell og total (inkl akuttbeh)
END621 Pulpektomi fortann
END622 Behandling av infisert pulpa (nekrosebeh) fortann
END623 Konservativ revisjonsbehandling fortann
END631 Pulpektomi premolar
END632 Behandling av infisert pulpa (nekrosebeh) premolar
END633 Konservativ revisjonsbehandling fortann
END641 Pulpektomi molar
END642 Behandling av infisert pulpa (nekrosebeh) molar
END643 Konservativ revisjonsbehandling molar

END650 SPESIELLE PROSEDYRER
END651 Apeksifisering, apeksogenese & hårdvevsdannelse
END652 Konservativ reparasjon av perforasjoner
END653 Intern bleking
END654 Bakterieprøve endo (som separat prosedyre)

END700 KIRURGISK ENDODONTI (KIR-koder for refusjon)
KIR402 Ukomplisert ekstraksjon
KIR403 Biopsi/eksisjon
KIR404 Insisjon av abscess
KIR405A Fjerning av retinert tann
KIR405B Fjerning av dyptliggende rot
KIR405C Fjerning av retinert tann/dyptliggende rot, samme seanse
KIR406 Apisektomi av en rot/røtter – premolar/incisiv/hjørnetann
KIR406B Apisektomi av en rot/røtter – premolar/incisiv/hjørnetann, samme seanse
KIR407 Apisektomi av en rot/røtter –molar
KIR407B Apisektomi av en rot/røtter –molar, samme seanse
KIR408 Tillegg for rotfylling ved apisektomi av premolar
KIR409 Tillegg for rotfylling ved apisektomi av molar
KIR410 Cystostomi/eksplorasjon
END732 Planlagt replantasjon endo
END733 Kirurgisk fjernelse av apikalt fragment
END734 Kirurgisk ekstrusjon
END735 Kirurgisk resorpsjons- eller perforasjonsbehandling

Appendix II: Referansekunnskap fra preklinikken

ROTKANALINSTRUMENTER

Spissen Håndtak, symbol



H-fil

K-fil

NiTi-fil

Reamer

LENGDER: 21, 25, 28, 31 mm TIL SKAFTET/MASKINFESTET

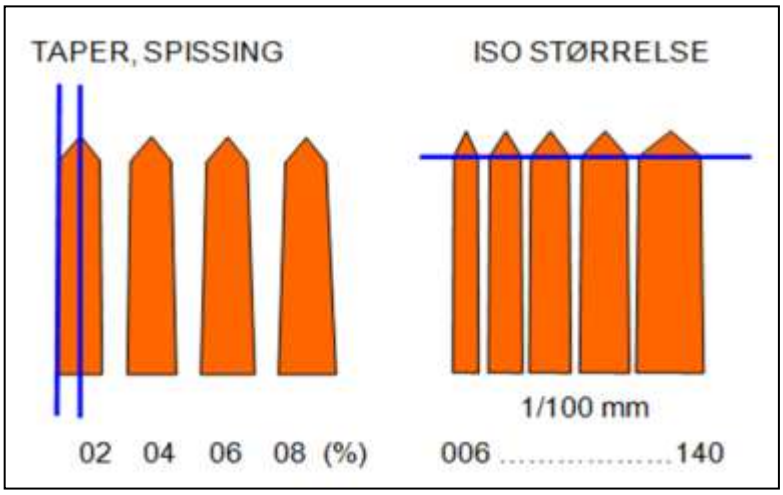

FARGEKODENE Størrelsen øker fra lyse til mørke farger

ROSA GRÅ LILLA **HVI** **GUL** **RØD** **BLÅ** **GRØ** **SVA** HVI GUL RØD BLÅ



PULPADIAGNOSER

K04a Frisk pulpa

K04.0 Pulpitt

K04.00 Symptomatisk reversibel pulpitt

K04.01 Akutt irreversibel pulpitt

K04.03 Kronisk irreversibel pulpitt

K04.05 Kronisk, hyperplastisk (pulpapolypp)

K04.1 Pulpanekrose

K04.10 Steril nekrose

K04.11 Pulpagangren

K04.19 Rotfylt

K04.2 Pulpadegenerasjon

Dentikler, lokale og diffuse forkalkninger

K04.3 Abnorm hårdvevsdannelse i pulpa

K04.30 Tertiær- eller reaksjonsdentin

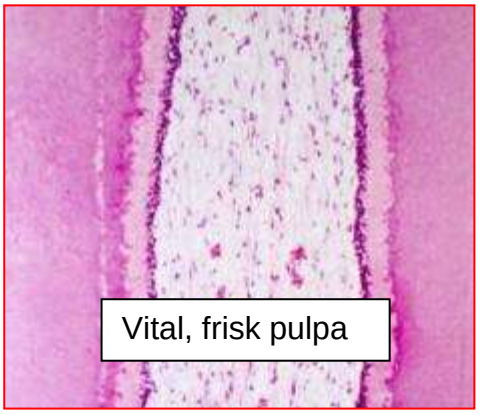

Vital, frisk pulpa

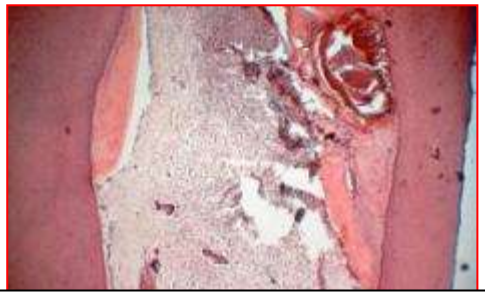

Kronisk pulpitt, med akuttiserende områder og mye reaksjonsdentin, under karies

Akutt apikal periodontitt

PERIAPIKALE DIAGNOSER

K04b Friskt apikalt periodontium

K04.4 Akutt apikal periodontitt

K04.5 Kronisk apikal periodontitt

K04.50 Kronisk apikal periodontitt

K04.51 Kronisk lateral/interradikulær periododontitt

K04.6 Periapikal abscess med fistel

K04.7 Periapikal abscess uten fistel

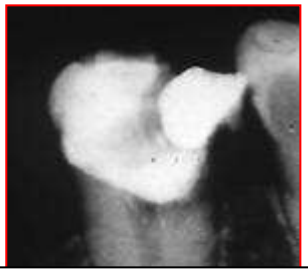

Kronisk apikal periodontitt

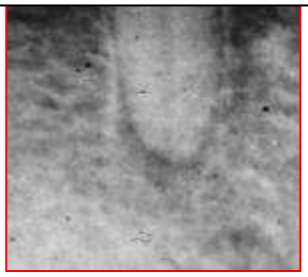

K04.8 Radikulær cyste (rotcyste)

K04.80 Apikal- og lateral-cyste: ”lommecyste” og ”ekte cyste”

K04.81 Residualcyste

K04.82 Inflammatorisk periodontal cyste (lateral)

Kronisk apikal periodontitt etter tannslit

Kronisk apikal periodontitt er en respons på en ***bakterieinfeksjon*** av rotkanalsystemet. Histologisk er det granulasjonsvev, epitelproliferasjoner, av og til fremmedlegemer, og en fiberrik kapsel perifert. Epitelet kan utvikle seg til en cyste, med et hulrom som gjerne er i forbindelse med rotkanalen.
Bakterier finnes flytende i pulpa, men også som biofilm på kanalveggene, i det apikale delta, i dentintubuli og på cementoverflaten.

(Ricucci & Bergenholtz 2006).

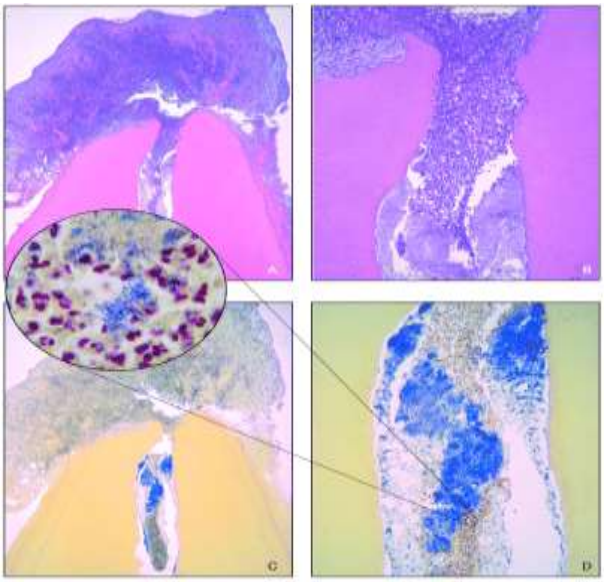

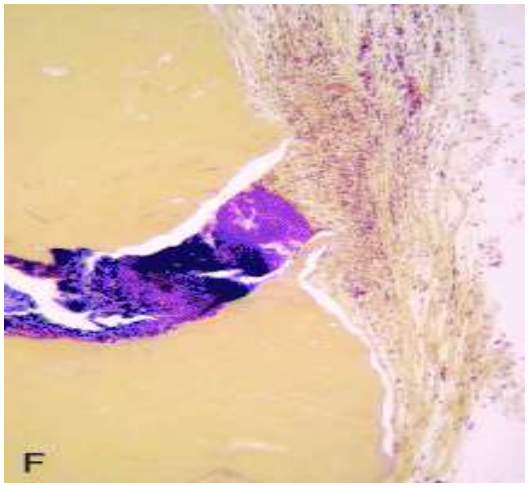

Bakterier i blått finnes i pulpa og i foramina, og som grønt på på cementoverflaten (bildet under, Sunde et al).

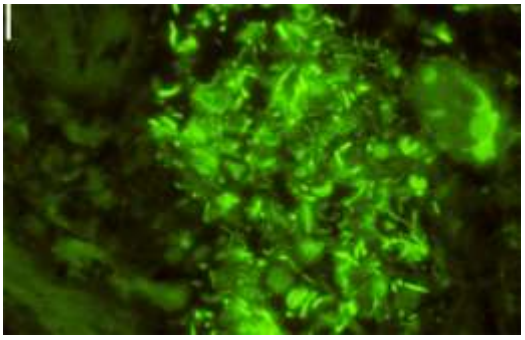

ENDODONTISKE PROSEDYRER

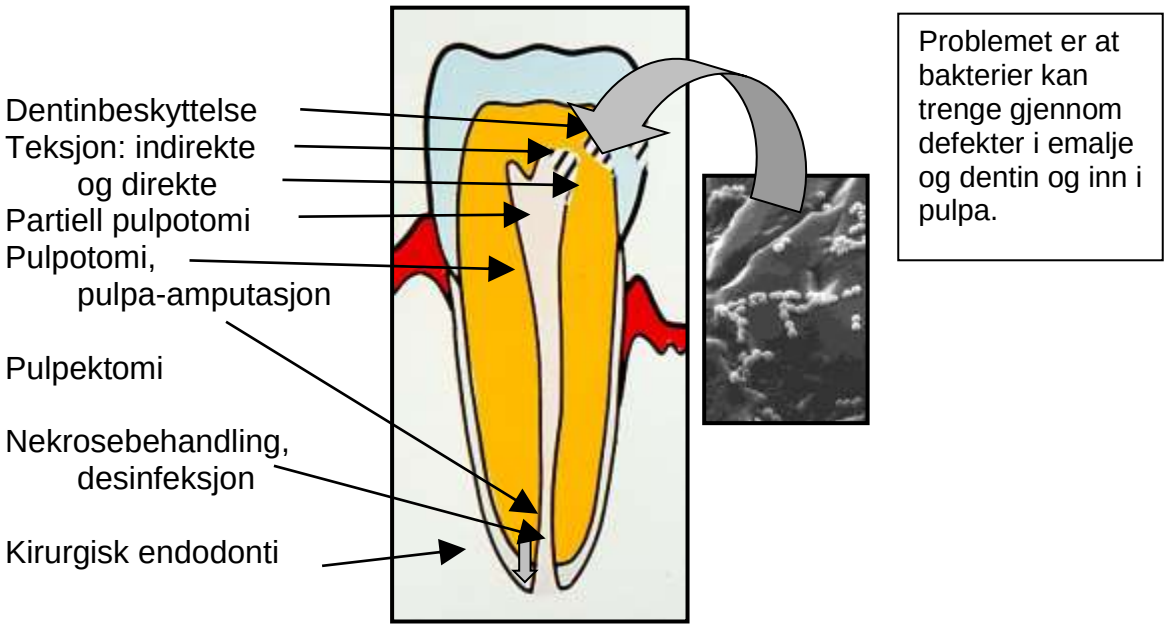

Endodonti er:

1 Forebyggelse av apikal periodontitt: pulpateksjon, pulpaamputasjon, pulpaekstirpasjon

2 Behandling av apikal periodontitt: nekrosebehandling, kirurgisk endodonti

APIKAL PERIODONTITT ER FORÅRSAKET AV ROTKANALSINFEKSJON

Endodonti blir:

1 Aseptikk som forebyggelse av rotkanalsinfeksjon

2 Desinfeksjon/antiseptikk for eliminering av en etablert rotkanalsinfeksjon

Oversikt over endodontiske prosedyrer

Underforing, dentinbehandling

Indirekte pulpaoverkapning

Direkte pulpaoverkapning

Pulpotomi, partiell og total

Pulpektomi

Rotbehandling av infisert pulpa (nekrosebehandling)

Konservativ revisjonsbehandling

Apeksifisering, apeksogenese & hårdvevsdannelse

Reparasjon av perforasjoner

Kirurgiske prosedyrer:

Insisjon, drenasje

Apikal kyrettasje

Apikoektomi

Retrograd fylling

Biopsi

Hemiseksjon

Rotreseksjon

Planlagt replantasjon

Kirurgisk fjernelse av apikalt fragment

ROTKANALANATOMI – FRONTTENNER

1 kanal 100%

1 kanal 100%
Apikal bøy i 50%

1 kanal 100%
Apikal bøy i 60%

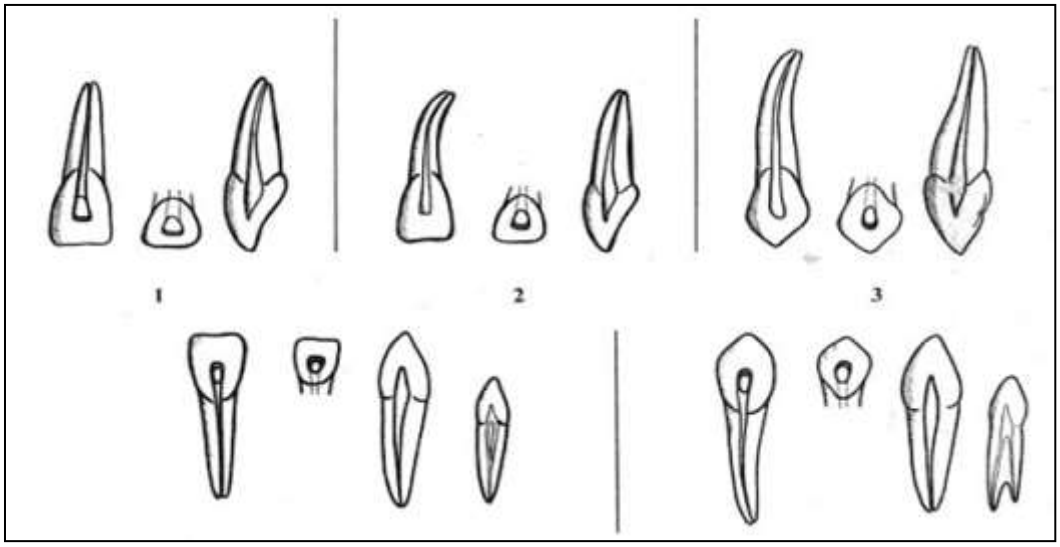

1 kanal 60%, 2->1 40%
Apikal bøy i 30%

1 kanal 80%, 2 kanaler 20%
Apikal bøy i 30%.
Kan ha bifid rot

ROTKANALANATOMI – PREMOLARER OG MOLARER

2 kanaler 75%, 1 i 15%, 2->1 i 10%
Apikal bøy i 35%.
Vanskelig standardisering

1 kanal 60%, 2 i 40%
Apikal bøy i 60%.

3 kanaler 10-20%, 4 i 80-90%
Apikal bøy MB rot 80%

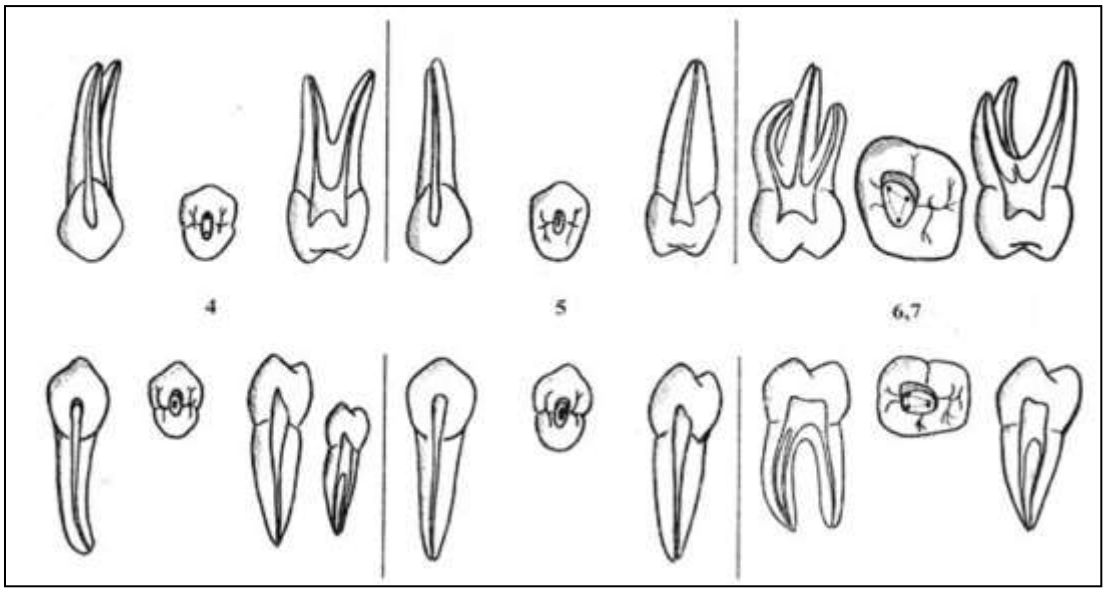

1 kanal 80%, 2 i 20%
Apikal bøy i 40%.

1 kanal 90%, 2 i 10%
Apikal bøy i 50%.

3 kanaler 80%, 2 i 15%, 4 i 5%
Apikal bøy M rot 70%.
M standardisering vanskelig

Appendix III: Medikamentbruk:

(NB. Linken her kan utdateres. Søk andre kilder ved behov.)

Nasjonale faglige retningslinjer for antibiotikabruk i primærhelsetjenesten:

http://helsedirektoratet.no/publikasjoner/nasjonale-faglige-retningslinjer-for-antibiotikabruk-i-primerhelsetjenesten/Publikasjoner/IS-2030_nett_low.pdf

Standard antibiotika-behandling

Ved akutte odontogene infeksjoner er den mest effektive behandlingen drenasje av puss. Man skal foreta incisjon og tømming av puss når puss foreligger. I enkelte tilfelle kan det være ønskelig å legge inn dren. Antibiotika i tillegg til drenasje må vurderes ut fra hvor alvorlig infek sjonen er. Slik behandling skal ideelt sett være målrettet etter dyrkning og resistensbestemmelse.

Før svar på eventuell resistensbestemmelse foreligger, startes empirisk antibiotikabehandling med: Fenoksymetylpenicillin (penicillin V) 1 g x 4 i 5 dager

Ved penicillinallergi brukes: Klindamycin 300 mg x 4–5 i 5 dager

Når infeksjonen er under kontroll, og det er bedret all menntilstand og betydelig redusert dysfagi, trismus og hevelse, foretas sanering av eventuelle foci. Dette vil oftest bestå i endodontisk og/eller periodontal behandling av aktuelle tenner eller ekstraksjon. Ved penicillinallergi brukes:Klindamycin 300 mg x 4–5 i 5 dager Når infeksjonen er under kontroll, og det er bedret all menntilstand og betydelig redusert dysfagi, trismus og hevelse, foretas sanering av eventuelle foci. Dette vil oftest bestå i endodontisk og/eller periodontal behand ling av aktuelle tenner eller ekstraksjon.

Medikamenter for pasienter som skal ha endokarditprofylakse

Odontologiske prosedyrer der endokarditprofylakse anbefales:
Ekstraksjon, fjerning av tannsten, manipulering av rotkanaler, all blodig tannbehandling.
Kirurgiske inngrep og biopsier i munnhule

Tilstander der endokarditprofylakse anbefales:
Tidligere gjennomgått endokarditt
Innsatte klaffeproteser eller rørgraft i større kar
Hjertetransplanterte med klaffefeil
Medfødt hjertefeil:
Komplekse ukorrigerte cyanotiske medfødte hjertefeil (single ventrikkel, TGA, Fallot etc.)
Kirurgisk konstruerte pulmonale shunter eller conduit
Komplett reparerte medfødte defekter første 6 mnd etter operasjon eller kateterbasert intervensjon.
Korrigerte medfødte hjertefeil med restdefekt nær reparasjonsstede

Anbefalt antibiotikaprofylakse
Standard peroral antibiotikaprofylakse gir tilfredsstillende sikkerhet for alle pasienter (også dem med høy risiko) ved alle inngrep som utføres uten narkose.
Hvis en pasient bruker et antibiotikum før en prosedyre, skal profylakse gis med et annet middel.

Standard antibiotikaprofylakse:
Peroral: amoxicillin 500 mg, 4 tabletter 1 time før inngrep
Alternativt: intravenøst: ampicillin 2 g 30 min. før prosedyre.
Ved penicillin-allergi: Peroral: clindamycin 600 mg kapsel 1 time før inngrep
Alternativt: intravenøs clindamycin 600 mg 30 min før inngrep.

Smertestillende/betennelsesdempende tabletter, også etter kirurgisk inngrep i munnhulen:
400 mg ibuprofen (Ibux, Brufen) 2 tabletter 3 x daglig for antiinflammatorisk effekt
500 mg paracetamol (Paracet, Pinex) 1-2 tabletter 3 x døgnet)
Dobbel dose ved start; inntil 4x i døgnet
Evt paracetamol/codein (500/30mg) inntil 4x i døgnet for svært sterke smerter (eldre)

Antibiotika (ved feber, sykdomsfølelse, fare for spredning):
Førstevalg: Penicillin V phenoxymethylpenicillin (Apocillin) 1 g / 1 tablett 5 ganger daglig i 5 dager. Kan kombineres med Metronidazol (Flagyl) 400mg, 1 tablett x 3 pr dag i 7 dager.
Ved allergi mot penicillin: Klindamycin (Dalacin) 300 mg, 2 kapsler 2 ganger daglig i 5 dager.
Alternativer: Metronidazol (Flagyl) 400mg, 1 tablett x 3 pr dag i 7 dager (ikke v/graviditet og amming); smalt spektrum, ikke aerober og fak. anaerober; resistensutvikling; Erytromycin (Ery-Max) 250 mg, 2 kapsler 2 ganger daglig (hver 12. time) i 7 dager; ineffektivt mot anaerober.

(Doser for voksne pasienter.)

Appendix IV: Lærebøker

Lærebøker for grunnutdannelsen:

Bergenholtz G, Hørsted-Bindslev P, Reit C.
Textbook of Endodontology
Blackwell Munksgaard
Annen utgave 2010

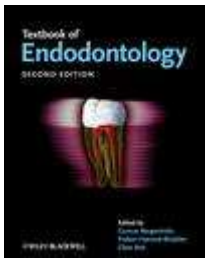

Tronstad L.
Clinical Endodontics
3rd ed. Thieme 2009



Walton R, Torabinejad M.
Principles and Practices of Endodontics.
3rd ed. Saunders 2002



Beer R, Baumann MA, Kielbassa AM
Pocket Atlas of Endodontics.
Thieme 2006
Klinikkvennlig håndbok, nyttig supplement



Data-assistert læring:

Haapasalo MPP (ed).
Visual Endodontics

Lærebøker for spesialutdannelsen og for fordypning:

Ørstavik D & Pitt Ford TR (eds)
Essential Endodontology
Blackwell 2008



Hargreaves K & Goodis H (eds)
Seltzer and Bender's 'The Dental Pulp'
Quintessence 2002



Pitt Ford TR (ed).
Harty's Endodontics in Clinical Practice
5th ed. Wright 2004

Ny utgave 2010



Ingle J, Bakland L & Baumgartner JL (eds)
Ingle Endodontics
BD Decker 2008



Mjör, Ivar A (ed).
Pulp-Dentin Biology in Restorative Dentistry
Quintessence 2003

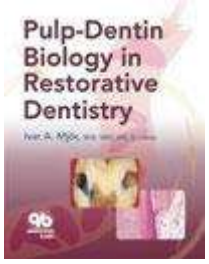

Gutman JL, Dumsha TC & Lovdahl PE (eds)
Problem Solving in Endodontics
Elsevier 2006



Andreasen, J.O. & Andreasen, F.M.
Essentials of Traumatic Injuries to the Teeth
Munksgaard 2000

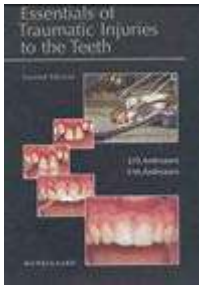

Cohen S & Hargreaves K (eds)
Pathways of the Pulp
Elsevier 2008

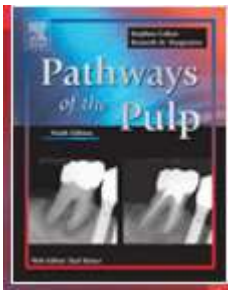

Merino E
Endodontic Microsurgery
Quintessence 2009



Sessle B et al (Eds)
Orofacial Pain, 2nd Edition
Quintessence 2008



Fouad A (Ed)
Endodontic Microbiology
Wiley 2009



Rhodes JS.
Advanced Endodontics Clinical retreatment and Surgery
Taylor & Francis 2006