

Utviklingsforstyrrelser i emalje - journal

Navn
Adresse
Tlf.

Henvist fra:
Dato /
Problemstilling:

Født /

Anamnese

Marker positivt funn med X ellers settes 0 for å markere at spørsmålet er stilt

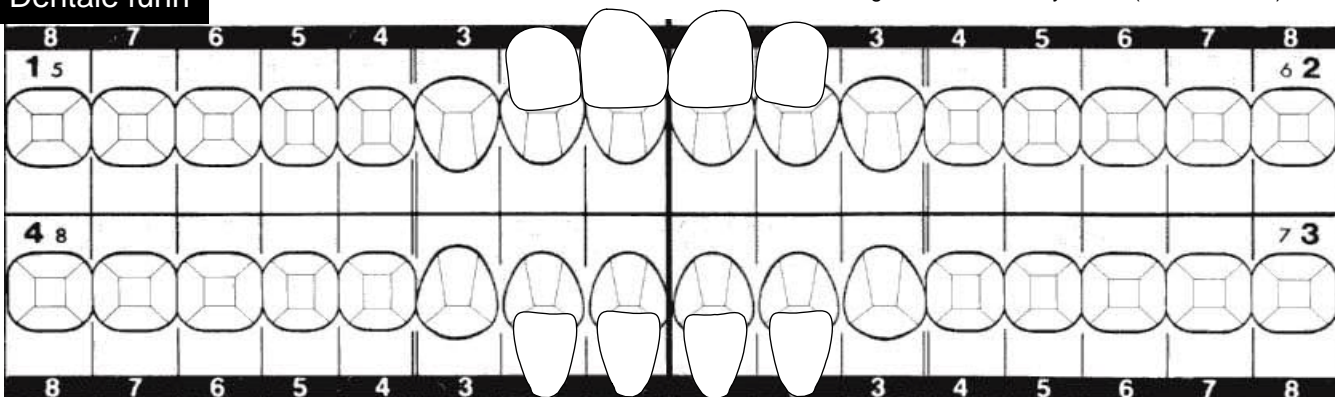
- For tidlig født (> 2 uker).....uker
 Lav fødselsvekt (<1500 gram).....gram
 Sykdommer fem første leveår (spesifiser):
 Nåværende sykdommer (spesifiser):
 Medikamenter fem første leveår (spesifiser):
 Fluortabletter fra.....mnd
 Fluortannpasta fra.....mnd
 Tendens til spising/svelging av tannkrem de første leveår
Drikkevannskilde: Kommunal vannforsyning Egen brønn Fluorinnhold.....

Lignende tannforandringer hos familie? Ingen Vet ikke/usikker

- Far Mor
 Brødre: av totalt.... brødre
Egne barn: Søstre: av totalt.... søstre
 Egne døtre:av totalt døtre
 Egne sønner:av totalt sønner Andre familiemedlemmer.....

Dentale funn

Primære tenner som er tilstede markeres ved å notere tannbetegnelsen over tannsymbolet (skriv med rødt)



Tallkoder til hver tannflate: 1. Avgrenset opasitet (hypomineralisasjon) 2. Diffus opasitet (hypomineralisasjon) 3. Tapt emalje (posteruptiv defekt) 4. Hypoplasi ("Pits" eller furer/groper eller generelt tynnere emalje som var til stede når tannen erupterte) 5. Eksponert dentin 6. Hele tannflaten misfarget. Flere tallkoder på samme flate er mulig. Bruk større skrift for å markere over flere flater ved identiske funn.

Farger som forekommer i affiserte områder

- Kritt hvitt Gul Brun Grå Andre.....

Ising/symptomer ved varsom luftblåsing?

- 1 tann 2-4 tenner >4 tenner Nei

Er homologe tenner er rammet (symmetri)?

- Ja Nei Usikker

Er defektene fra samme periode i individets utvikling?

- Ja Nei Usikker

Primære tenner affisert?

- Ja Nei Usikker

Behandlingsbehov i løpet av første år:

- Stort Middels Lite/Intet

- på lang sikt:

- Stort Middels Lite/Intet

Tilleggsopplysninger (røntgenfunn etc):

Diagnose

Diagnose (mest sannsynlig):

Differensialdiagnose(r):

Dato / Student

Lærers signatur: