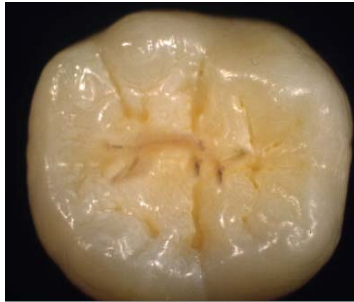
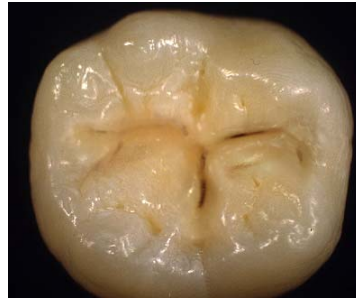
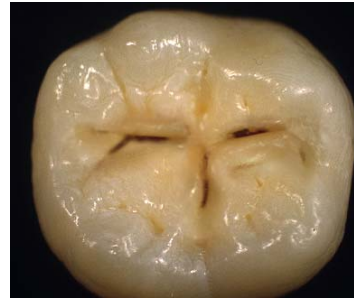KRITERIER FOR REGISTRERING AV OKKLUSALKARIES



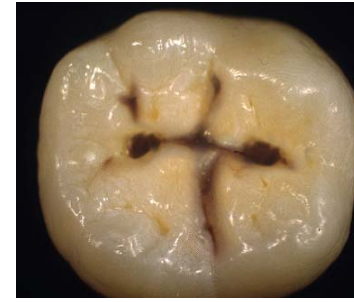GRAD 1 (O1)
Karies karakterisert ved en hvitlig/brunlig misfarging i emaljen uten substans tap (ingen kavitetsdannelse). Ingen røntgenologiske funn.



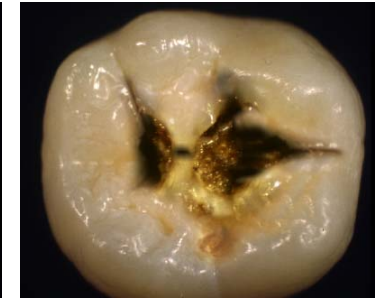
GRAD 2 (O2)
Lite substans tap med brudd i emaljeoverflaten, eller misfarget fissur med grålig/opak tilstøtende emalje og/eller karies begrenset til emaljen røntgenologisk.



GRAD 3 (O3)
Moderat substans tap og/eller karies i ytre tredjedel av dentin røntgenologisk.

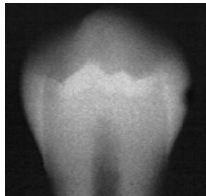


GRAD 4 (O4)
Betydelig substans tap og/eller karies i midtre tredjedel av dentin røntgenologisk.

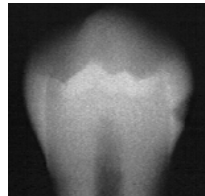


GRAD 5 (O5)
Stort substans tap og/eller karies i indre tredjedel av dentin røntgenologisk.

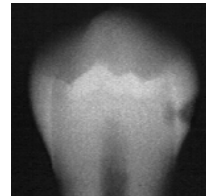
KRITERIER FOR REGISTRERING AV APPROKSIMALKARIES (RØNTGENOLOGISK)



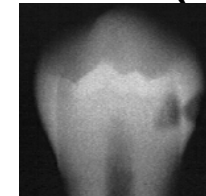
GRAD 1 (A1)
Radiolusens ("røntgenskygge") i ytre halvdel av emaljen (inntil 1/2 emaljetykkelsen).



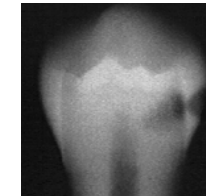
GRAD 2 (A2)
Radiolusens ("røntgenskygge") i indre halvdel av emaljen (inntil emalje-dentin grensen, men ikke inn i dentinet).



GRAD 3 (A3)
Radiolusens ("røntgenskygge") i ytre tredjedel av dentinet (inntil 1/3 av dentintykkelsen).

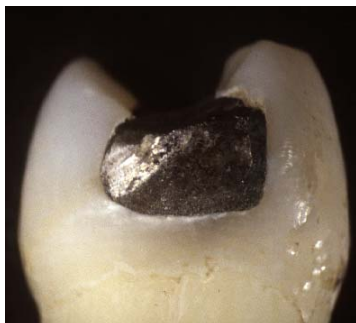

GRAD 4 (A4)
Radiolusens ("røntgenskygge") i midtre tredjedel av dentinet (inntil 2/3 av dentintykkelsen).

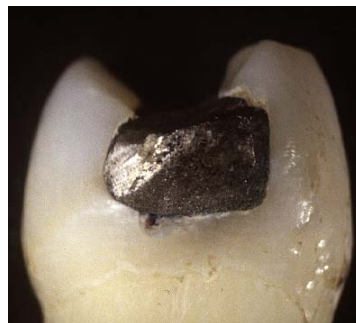

GRAD 5 (A5)
Radiolusens ("røntgenskygge") i indre tredjedel av dentinet.

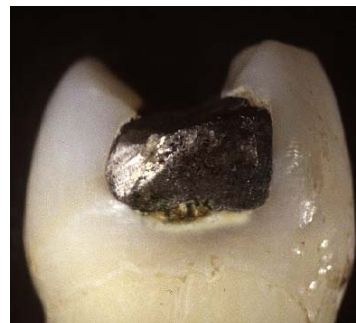KRITERIER FOR REGISTRERING AV SEKUNDÆRKARIES



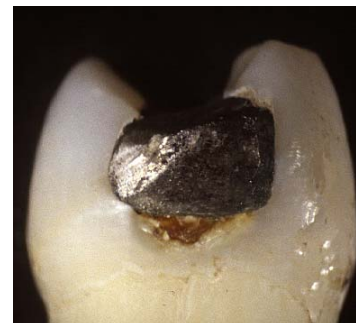GRAD 1 (S1)
Karies karakterisert ved en hvitlig/brunlig misfarging i emaljen, uten substansstap og/eller lesjon i ytre halvdel av emaljen røntgenologisk.



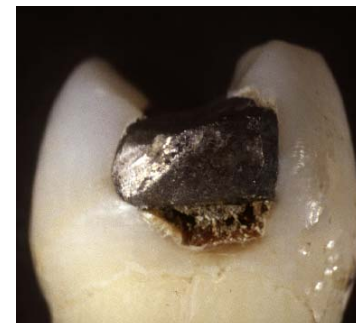GRAD 2 (S2)
Lite substansstap med brudd i emaljeoverflaten og/eller lesjon i indre halvdel av emaljen røntgenologisk.



GRAD 3 (S3)
Moderat substansstap og/eller karies i ytre tredjedel av dentin røntgenologisk.

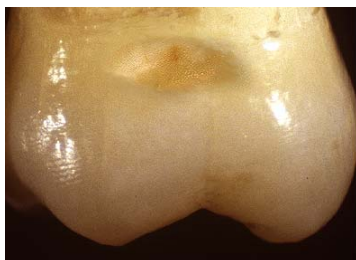

GRAD 4 (S4)
Betydelig substansstap og/eller karies i midtre tredjedel av dentin røntgenologisk.

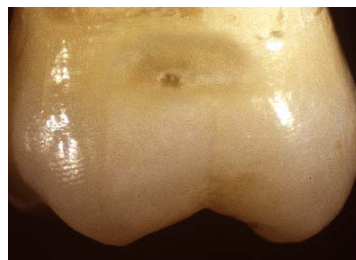

GRAD 5 (S5)
Stort substansstap og/eller karies i indre tredjedel av dentin røntgenologisk.

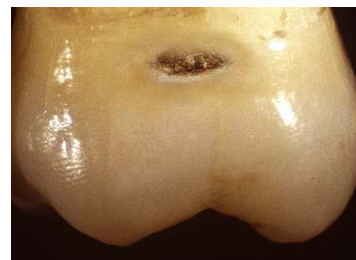KRITERIER FOR REGISTRERING AV BUKKAL- OG LINGUAL KARIES



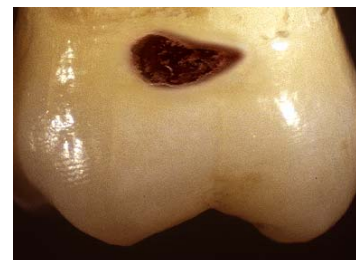GRAD 1 (B1)
Karies karakterisert ved en hvitlig/brunlig misfarging uten substansstap. Matt overflate kan sees ved tørlegging.



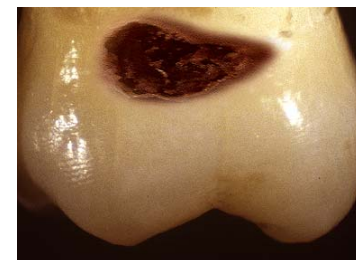GRAD 2 (B2)
Lite substansstap med brudd i emaljeoverflaten.



GRAD 3 (B3)
Moderat substansstap med eksponert dentin (kan sonderes).



GRAD 4 (B4)
Betydelig substansstap i emaljen med moderat kavitetdannelse i dentin.



GRAD 5 (B5)
Stort substansstap med betydelig kavitetdannelse/oppbløtning av dentin.