

Det odontologiske fakultet

Skriftlig eksamen

Dato: 25.05.2005

Varighet: 0900-1400

Sted: Lesesal DO

Eksamensspørsmål

10. semester

H-00

2 sider

Langsvars-spørsmål:

En 17 år gammel gutt kommer til deg. Han har merket en langsomt økende ansiktsasymmetri i noen år.

Han har ingen smerter eller andre symptomer, men synes tilstanden er forstyrrende estetisk. Han er forøvrig frisk, og bruker ingen medikamenter.

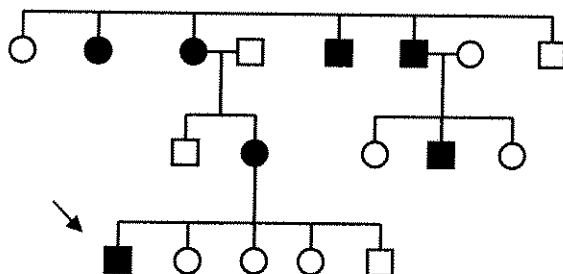
En klinisk undersøkelse viser en noe forstørret venstre corpus mandibulae og at basis mandibulae ligger ca ½ cm lengre ned enn høyre.

Du får tatt en OPG og et aksialt bilde av venstre mandibel. Disse viser en vertikalt forstørret corpus mandibulae og i noen grad ramus; corpus har også økt bredde. Benstrukturen er annerledes enn på høyre side, med mindre margrom, og har det som kalles "mattglassutseende" ("ground glass appearance"). Avgrensningen er diffus. OPG følger vedlagt.

1. Hvilken diagnose mistenker du?
2. Hvilken/hvilke differensialdiagnose/-er kan du tenke deg?
3. Hvordan kan videre utredning gjøres?
4. Hvilken behandling kan være aktuell?

Kortsvars-spørsmål:

1. Dette er stamtreet til en pasient (pil) med tannutviklingsforstyrrelser. Hvilket arvemønster er sannsynlig i dette tilfellet? Tegnforklaringer: Rund sirkel = kvinne, firkant = mann. Fylt symbol = affisert, ikke fylt = uaffisert.



Nevn eksempler på tannutviklingsforstyrrelser som kan ha dette arvemønsteret.

2. Hva er hensikten med endodontisk behandling av melketenner?
3. En pasient som er sterkt plaget av aftøs stomatitt, oppsøker deg i praksis og ønsker behandling. Hvilke behandlingsalternativer har vi?
4. Hvilke funksjoner antar en at emaljepellikelen har?
5. Beskriv mekanismene for binding (bonding) av komposittmateriale til dentin og til emalje.
6. Hva forstås med begrepene "opphengslinje" og "rotasjonslinje" når man omtaler partielle protesers design?
7. Hva er hensikten med midlertidige kroner og broer på kronepreparerte tenner?
8. Hvilke assosiasjoner finnes mellom røyking og periodontitt, og hvilke teoretiske forklaringer kan ligge til grunn for disse assosiasjonene?
9. Diskuter faktorer som kan påvirke våre kliniske lomme/festenivå-målinger.
10. Beskriv kliniske og røntgenologiske kjennetegn på
 - a) intern resorpsjon
 - b) ekstern inflammatorisk resorpsjon
 - c) cervikal resorpsjon
11. Hvilke unntak gjelder for taushetsplikten?
12. a. Hvilke prinsipper kan vi benytte ved røntgenologisk lokalisering av objekter i kjevene?
 - b. Gi et eksempel på en okklusalundersøkelse du ville benytte for å lokalisere et objekt i premolar/molar regionen i overkjeven?
 - c. Hvordan ville du praktisk utføre den undersøkelsen du har valgt?
13. Tannhelsen blant barn og ungdom i Norge følges vha av et informasjonssystem i Den offentlige tannhelsetjenesten. Hvilke aldersgrupper samles det inn tannhelsesdata fra?