

**Eksamen høst 2004. 8.semester**

**Dato: 14.12.04**

**Sted: Lesesal DO**

**Tid: kl 0900 - 1400**

**Oppgave 1**

Pasienten er en mann, 35 år gammel. Han er av norsk etnisk opprinnelse. Tannsettet er intakt fra 7er til 7er i begge kjever, med mange fylte, noen rotfylte tenner. Det er ingen kroner.

Han opplyser at han av og til opplever spontane smerter fra venstre side i overkjeven. Smertene induseres også av varme og kalde drikker, og kan henge i noen minutter etter at de setter inn.

Hvilke undersøkelser vil du foreta?

Hva ser du etter med de ulike testene?

Hva vil du ha som sannsynlige diagnoser/differensialdiagnoser før du begynner undersøkelsen?

**Oppgave 2**

Xerostomi og hyposalivasjon hos geriatriske pasienter.

Beskriv hvilke årsaker som kan ligge til grunn for dette.

Hvilke konsekvenser vil dette kunne ha for det oral miljø?

Hvilke behandlingsalternativ har man?

**Oppgave 3**

Ved intraoral røntgenundersøkelse av denne 35-årige pasienten oppdager tannlegen et tilfeldig funn. Tannlegen utfører en OPG undersøkelse av pasienten. **(OPG og intraoralt røntgen er vedlagt)**

a) Beskriv dine funn og foreslå tentativ radiologisk diagnose(r):

b) Er det behov for supplerende røntgenundersøkelse(r)? I tilfelle hvilke(n) og hvorfor?

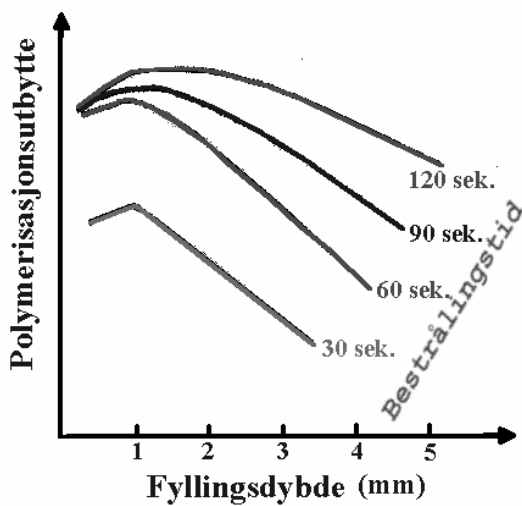
#### Oppgave 4

a) Hva forstås generelt med en kompositt ?

b) Hvilke kompositt-typer har vi ?

c) De skisserte grafene viser forholdet mellom polymerisasjonsutbytte og fyllingsdybde ved bestråling (blått lys).

Hvilke praktiske konklusjoner kan trekkes ut fra de foreliggende grafene ?



#### Oppgave 5

Beskriv kort de viktigste kliniske og røntgenologiske karakteristika ved maligne bensvulster